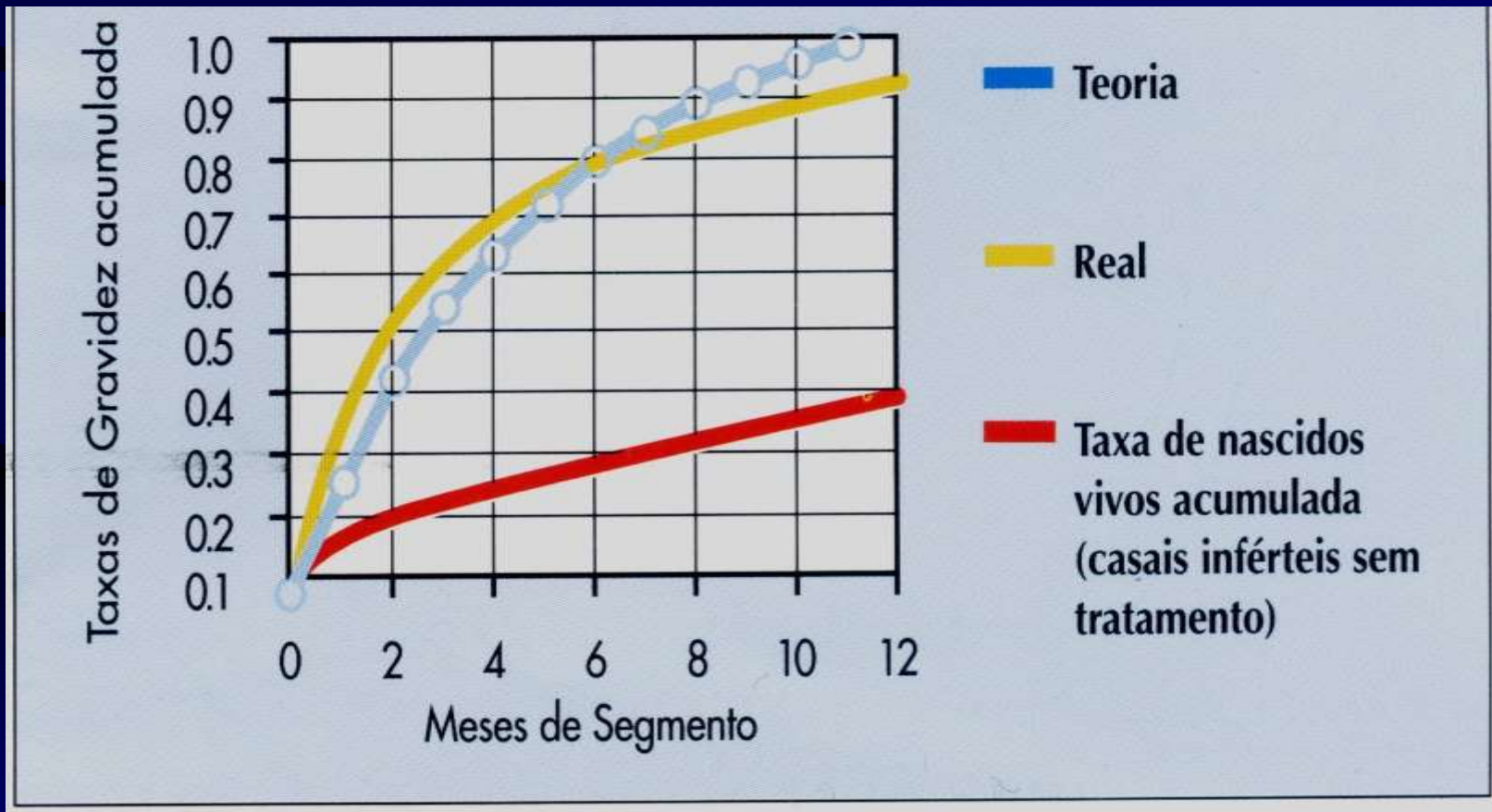


ABORDAGEM DO CASAL INFÉRTIL

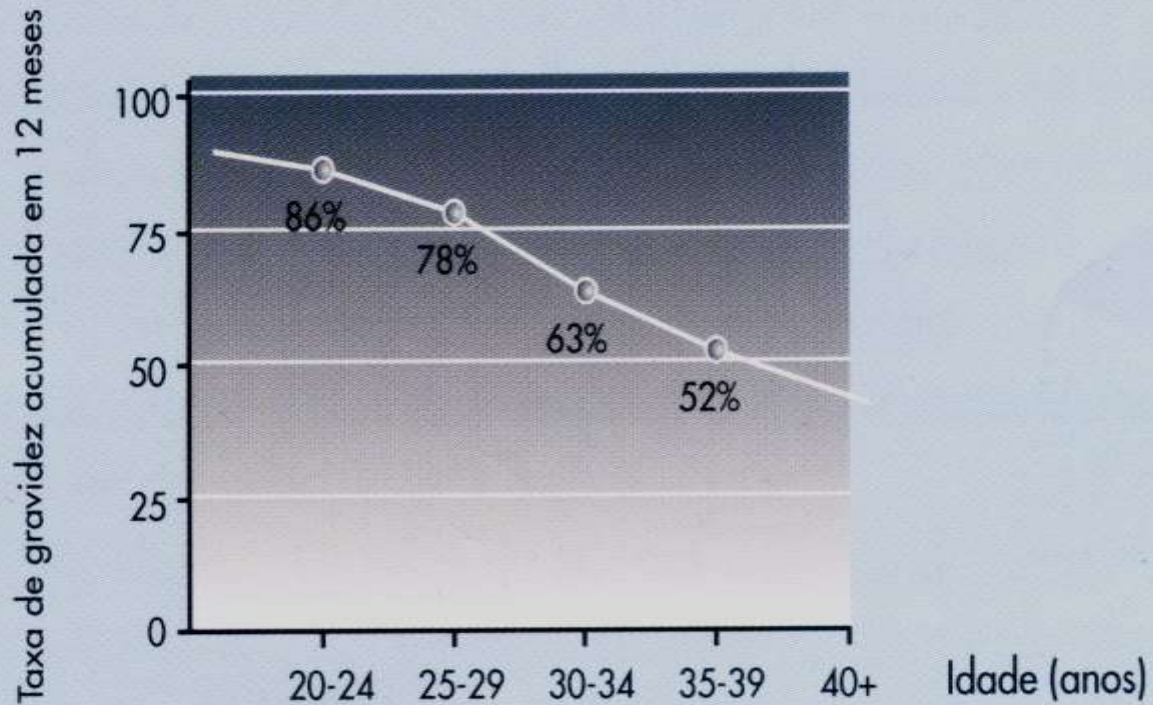
DEFINIÇÃO

Infertilidade é a incapacidade do casal engravidar, após um ano de relações sexuais regulares, sem uso de método contraceptivos.

A chance de um casal normal engravidar é de 20%
ao mês



A taxa de gravidez acumulativa em um ano é de 86% em mulheres de 20-24 anos, reduzindo-se drasticamente naquelas com mais de 35 anos



CAUSAS DE INFERTILIDADE

- Causas femininas: 30 %
- Causas masculinas: 30 %
- Causas mistas: 30 %
- Sem causa aparente: 10 %

INFERTILIDADE FEMININA

| OVULATÓRIA | TUBÁREA | UTERINA |
|---|---------------------|--|
| Ausência de oócitos | MIP | Anatômica:mioma, septo, pólipos |
| Estimulação cíclica anormal dos ovários | Aderência | Fisiológica: estimulação anormal do endométrio |
| Insuficiência de órgão alvo | Endometriose | Traumatismo |
| | Ausência de trompas | Infecções |
| | Obstrução tubárea | Cirurgias |

INFERTILIDADE MASCULINA

| AUSÊNCIA OU ↓ SPTZ | ANOMALIA OBSTRUTIVA | INFECÇÕES | DISFUNÇÃO ANATÔMICA | HORMONAL |
|----------------------------------|---------------------------------|-------------|-----------------------|--------------------------|
| Parada espermatogênese | Ausência congênita de deferente | Epididimite | Hipospádia | Traumatismo |
| Ausência ou ↓ céls. Germinativas | Obstrução cirúrgica | Orquite | Varicocele | Disfunção hipotalâmica |
| Destruição céls. germinativas | | | Criptorquidia | Sds. Genéticas |
| | | | Ejaculação retrógrada | Insuficiência testicular |

PROPEDÊUTICA BÁSICA

- **GERAL:**

- Anamnese
- Exame físico geral
- Exame ginecológico
- Exames complementares
- CASAL: hemograma, tipagem, HIV, sífilis, hepatite B e C
- MULHER: rubéola, colpocitologia oncótica

PROPEDÊUTICA BÁSICA

- **ESPECÍFICA:**
 - Espermograma
 - Histerossalpingografia
 - Curva de temperatura basal
 - Escore cervical
 - Teste pós-coito
 - Dosagens hormonais
 - Biópsia de endométrio
 - USG
 - Histeroscopia
 - Laparoscopia

PROPEDÊUTICA BÁSICA ESPECÍFICA

- ESPERMOGRAMA:

- Volume: 1,5 a 6,0 ml

- Contagem: > 20 milhões spz/ml

- Motilidade: A = progressiva, rápida e direcional

 - B = progressiva, lenta ou não direcional

 - C = não progressiva

 - D = imóveis

- Morfologia: > 40 % formas normais

- Vitalidade: > 60 % formas vivas

PROPEDÊUTICA BÁSICA ESPECÍFICA

- CURVA DE TEMPERATURA BASAL : após a ovulação a temperatura sobe 0,3 a 0,6°C e persiste por 12 dias.
- ESCORE CERVICAL: avaliação do muco cervical – volume , abertura do oe, finlância, cristalização.

PROPEDÊUTICA BÁSICA ESPECÍFICA

- TESTE PÓS-COITO OU TESTE DE SIMS-HUHNER:
 - avaliação da qualidade do muco e sobrevivência do sptz
 - Resultados:-inadequado: escore < 8 ou ausência de sptz na vagina.
 - negativo: ausência no muco e presença na vagina.
 - deficiente: presente no muco, imóveis não direcionais.
 - positivo: presente no muco , móveis e direcionais.
Pobre: 1-5 ; Médio: 6-10 ; Rico: >10.

PROPEDÊUTICA BÁSICA ESPECÍFICA

- DOSAGENS HORMONAIS: A progesterona é colhida no 19 e 23 dia e a prolactina no 19 dia.
- BIÓPSIA DE ENDOMÉTRIO : deve ser realizada na fase lútea média (23 dia). Os achados endometriais informam sobre a presença de atividade proliferativa(ciclo anovulatório) ou secretora (ciclo ovulatório) .

PROPEDÊUTICA BÁSICA ESPECÍFICA

- avaliação canal cervical, cavidade uterina, luz tubárea, dispersão meio contraste
- Patologias:
 - lesões anatômicas do canal
 - incompetência istmo-cervical
 - pólipos
 - sinéquias
 - miomas
 - septos
 - malformações uterinas
 - obstruções tubáreas
 - aderências

PROPEDÊUTICA BÁSICA ESPECÍFICA

- avaliação canal cervical, cavidade uterina, luz tubárea, dispersão meio contraste
- Patologias:
 - lesões anatômicas do canal
 - incompetência istmo-cervical
 - pólipos
 - sinéquias
 - miomas
 - septos
 - malformações uterinas
 - obstruções tubáreas
 - aderências

PROPEDÊUTICA BÁSICA ESPECÍFICA

- HISTEROSSALPINGOGRAFIA
- avaliação canal cervical, cavidade uterina, luz tubárea, dispersão meio contraste
- Patologias: - lesões anatômicas do canal
 - incompetência istmo-cervical
 - pólipos
 - sinéquias
 - miomas
 - septos
 - malformações uterinas
 - obstruções tubáreas
 - aderências

PROPEDÊUTICA BÁSICA ESPECÍFICA

- ULTRASSONOGRAFIA : identificar patologias uterinas(miomas, anomalias estruturais , alterações endometriais); ovarianas(cistos, tumores);e tubáreos (hidrossalpinge).É ainda de grande valia no acompanhamento do desenvolvimento folicular ,do corpo lúteo , das modificações do endométrio e no diagnóstico da ovulação.

PROPEDÊUTICA BÁSICA ESPECÍFICA

- HISTEROSCOPIA: analisar o canal cervical , as paredes da cavidade , óstios tubáreos e o endométrio. Patologias mais freqüentes: pólipos, miomas, septos, malformações, sinéquias, alterações do endométrio e lesões dos óstios tubáreos.

PROPEDÊUTICA BÁSICA ESPECÍFICA

- LAPAROSCOPIA : utilizada para avaliação dos casos de infertilidade sem causa aparente, nos casos de suspeita e elucidação do fator tuboperitoneal , pesquisa de endometriose e avaliação pré e pós-cirurgia tubária.